Le cellule staminali ed i fattori di accrescimento in ortopedia e traumatologia

Stem cells and growth factors in orthopaedics and traumatology

E. Manes
C. Manes[1]
L. Cantò
R. Erasmo

INTRODUZIONE

Scopo del lavoro è quello di riferire la nostra esperienza maturata con l'utilizzazione di trapianto di cellule staminali adulte e fattori di accrescimento in alcune patologie ortopediche ed in traumatologia.
La letteratura internazionale finora ha fornito più dati sulle caratteristiche, sulle sedi di origine e sull'uso sporadico delle cellule staminali adulte e dei fattori di accrescimento che risultati clinici.
Sono poche le casistiche che riferiscono sull'uso di cellule staminali e fattori di accrescimento.
Friedlander [1] ha condotto uno studio randomizzato su 122 pazienti affetti da pseudoartrosi tibiali, trattati con l'impianto di rh-OP1/collagene tipo 1, con evidenza di efficacia sia clinica che radiografica.
Capanna [2] riporta la sua esperienza che prevede, per la riparazione di grosse perdite di sostanza ossea e il trattamento delle pseudoartrosi, l'associazione di innesti ossei di banca e cellule staminali autologhe. Ha trattato 27 pazienti, affetti da patologie neoplastiche, post-traumatiche e necrosi asettiche dell'anca, riscontrando una più rapida ed omogenea riabitazione dei trapianti ossei, con tempi dimezzati (3 mesi anziché 6).
Aldegheri [3] ha trattato 11 pazienti affetti da perdita di sostanza, difetti periprotesici e ritardi di consolidazione mediante l'associazione di fattori di crescita autologhi ed idrossiapatite granulare d'origine corallina, ottenendo l'integrazione totale in tutti i casi e ripristino dell'architettura scheletrica tra i 3 e 6 mesi post-operatori.
Hernigou [4] ha condotto uno studio prospettico su 116 pazienti affetti da osteonecrosi dell'anca e trattati con l'innesto di midollo osseo autologo. Ha osservato significative differenze nei risultati dei pazienti, che sono stati tanto migliori quanto più elevato fosse il numero di cellule trapiantate. Inoltre ha constatato che vi è corrispondenza tra il numero di cellule progenitrici impiantate e la qualità e quantità dell'osteogenesi.
Gli Autori riportano la loro esperienza, iniziata nel novembre 2002, di impianti di cellule staminali e fattori di accrescimento in 51 pazienti affetti da patologia ortopedico-traumatologica.
Data l'esiguità della casistica ed il breve tempo trascorso, non credono di poter dare giudizi definitivi; ritengono però di poter esprimere, in base alle esperienze maturate, un parere nettamente favorevole all'applicazione di tale tecnica, che a loro giudizio ha dato buoni risultati nelle fratture recenti, nelle pseudoartrosi, nelle cisti ossee, nelle necrosi epifisarie e nelle condropatie.

Divisione di Ortopedia e Traumatologia, Ospedale "Santo Spirito", Pescara;
[*] Clinica Cardiologica Università di Chieti

Indirizzo per la corrispondenza:
Prof. E. Manes, viale Regina Margherita 67, 65123 Pescara
Tel. +39 085 4252422
+39 085 294263
+39 335 8226699

Ricevuto il 10 gennaio 2005
Accettato il 12 ottobre 2005

MATERIALI E METODI

Dal mese di novembre 2002 al novembre 2004 sono stati trattati presso la Divisione di Ortopedia e Traumatologia dell'Ospedale Civile di Pescara 51 pazienti.
La Popolazione di studio può essere così suddivisa:
– 22 pseudoartrosi: di cui 10 atrofiche e 12 ipertrofiche, in pazienti di età compresa tra 21 aa e 72 aa; le sedi interessate sono state le seguenti:
omero: 2 metadiafisarie distali, 5 diafisarie,
radio: 1 metafisarie distale, 2 diafisarie,
ulna: 1 metafisaria distale, 5 diafisarie,
femore: 1 metadiafisaria prossimale, 1 metadiafisaria distale, 4 diafisarie;
– 8 necrosi epifisarie parziali del femore: tutte idiopatiche in pazienti di età compresa tra 36 aa e 55 aa;
– 1 esito di epifisiolisi dell'anca in paziente di 13 anni;
– 2 cisti ossee: in sede metafisaria prossimale di omero, una di 14 e l'altra di 8 anni;
– 16 fratture: diafisarie e metadiafisarie in pazienti compresi tra 25 e 50 anni;
– 2 condropatie di ginocchio: di entità pari al 3°-4° grado, in un uomo di 42 anni e una donna di 52 aa.

PARAMETRI DI VALUTAZIONE

Per dedurre un giudizio obiettivo sull'efficacia dell'utilizzo di cellule staminali e fattori di accrescimento nei casi trattati, ci siamo basati sulla valutazione clinica e radiografica.

Valutazione clinica
Incentrata su indici soggettivi, quali la sintomatologia dolorosa riferita, ed oggettivi, come la limitazione funzionale.

Valutazione radiografica
Sono state eseguite radiografie standard in 2 P nell'immediato post-operatorio e dopo 2, 4, 6, 8, 10 e 12 mesi dall'intervento. I pazienti sono stati monitorati inoltre con esami RMN a cadenza bimestrale nelle necrosi epifisarie e con esame TAC dopo 2, 4 e 6 mesi in due fratture e due pseudoartrosi, che ci hanno consentito di valutare la qualità e quantità dell'osso neoformato.
Non abbiamo inserito gruppi di controllo, ma ci siamo rapportati allo storico ed alle nostre conoscenze scientifiche per valutare i risultati ottenuti con l'applicazione di cellule staminali e fattori di accrescimento.
In questa fase peraltro riteniamo che il gruppo di controllo poco avrebbe giovato al nostro intento, poiché ogni studioso conosce l'evoluzione delle patologie riferite, trattate con i metodi tradizionali.

Tecnica chirurgica
L'intervento si svolge in due tempi: 1) preparazione del concentrato piastrinico contenente i fattori di crescita estratti dal sangue del paziente; 2) applicazione del gel piastrinico e delle cellule staminali, effettuata nelle sale operatorie. Il giorno precedente l'intervento chirurgico, i medici del Centro Trasfusionale eseguono la plasma-piastrinoaferesi, raccolgono 400 cc di plasma dal paziente e preparano il gel piastrinico.
Le piastrine contengono e rilasciano numerosi fattori di crescita che contribuiscono attivamente alla stimolazione e replicazione delle cellule favorenti la formazione di tessuto osseo.
Il giorno seguente il paziente può essere sottoposto all'intervento chirurgico.
In sala operatoria vengono prelevati in anestesia generale circa 80-100 ml di sangue midollare, mediante aspirazioni multiple dalla cresta iliaca posteriore, per evitare di aspirare sangue periferico.
In laboratorio si separano e preparano le cellule staminali adulte multipotenti in circa 50 minuti.
Nel frattempo si esegue la parte strettamente chirurgica e le cellule staminali ed il gel piastrinico vengono, mediante siringhe, poste attorno al focolaio chirurgico (Fig. 1).

Escursus sulla rigenerazione ossea
La rigenerazione ossea scaturisce dalla sinergia di tre elementi:
1) l'osteoconduzione affidata alla matrice minerale dell'osso;
2) l'osteoinduzione dovuta alla matrice proteica, la cui azione è svolta principalmente dalle proteine morfogenetiche e dai fattori di crescita;
3) l'osteogenesi garantita dalla presenza di cellule osteoblastiche o staminali mesenchimali con potenzialità di differenziazione in senso osteogenetico.

Il processo di osteoconduzione si realizza attraverso diverse fasi che iniziano quando il materiale osteoconduttivo (osso autologo, omologo o substrati sintetici) viene inserito a colmare il difetto osseo. Tra le trabecole restano spazi vuoti che vengono invasi dallo stravaso ematico

e dalle cellule del sangue circolante.
Dopo alcuni giorni iniziano la loro differenziazione in cellule di tipo infiammatorio con la comparsa di tessuto di granulazione. Nella maggior parte dei casi il microambiente stimola la differenziazione in senso prevalentemente osteoblastico. Appaiono nuovi canali vascolari che riempiono gli spazi tra le trabecole e filiere di cellule simil-osteoblastiche che iniziano ad apporre nuova matrice ossea lungo le vecchie trabecole, in parte riassorbite da una ridotta popolazione cellulare di osteoclasti.
La matrice ossea di nuova formazione viene rapidamente mineralizzata, le nuove trabecole si organizzano in lamelle incrementando il loro numero e la loro resistenza meccanica.
Il secondo meccanismo che concorre alla rigenerazione ossea è l'osteoinduzione, influenzato in maniera diretta o indiretta dai fattori di crescita e dalle proteine morfogenetiche.

Fig. 1. Immissione delle cellule staminali e del gel piastrinico nel focolaio chirurgico.

Dei *fattori di crescita* contenuti nelle piastrine, che contribuiscono attivamente alla stimolazione e replicazione delle cellule favorenti la formazione di tessuto osseo, è stata ben documentata l'attività del:

1. PDGF (*Platelet Derived Growth Factor*): azione mitogena ed angiogenetica, regolatrice di altri fattori di crescita;
2. TGF-β (*Trasforming Growth Factor beta*): azione stimolante i fibroblasti ed i preosteoblasti, inibente le cellule epiteliali ed endoteliali, gli osteoclasti ed il riassorbimento osseo;
3. EGF (*Epidermal Growth Factor*): azione stimolante le cellule mesenchimali ed epidermiche;
4. IGF I e II (*Insulin like Growth Factor*): azione stimolante gli osteoblasti, i loro precursori e la deposizione dell'osso.

Le *bone morphogenetic proteins/osteogenic proteins* (BMPs/OPs) sono delle glicoproteine transmembrana a basso peso molecolare presenti in vivo come dimeri (omodimeri o eterodimeri) tra le quali quelle più attive a livello osteoinduttivo sono le BMP-2, 4, 6, 7 (quest'ultima chiamata anche Osteogenic Protein-1: OP-1). Mentre numerosi fattori di crescita sono coinvolti nella sequenza di eventi che esita nella neoformazione ossea, le proteine morfogenetiche sono capaci di dare inizio all'intero processo di neoformazione ossea sia in sedi eterotopiche sia soprattutto in sedi ortotopiche intrascheletriche.
Un fattore che influenza direttamente le capacità osteoinduttive delle BMP è la quantità e la concentrazione utilizzata.
La preparazione delle BMP non è stata la sola difficoltà incontrata nell'utilizzo delle loro proprietà osteoinduttive: il carrier adottato per veicolare le BMP ne influenza l'attività sulla rigenerazione ossea; esso deve idealmente assicurare un'adeguata permanenza nel sito di applicazione, permettere la crescita del nuovo tessuto osseo (essere cioè osteoinduttivo), avere caratteristiche di biocompatibilità, di resistenza meccanica, ma soprattutto essere capace di veicolare l'attività biologica delle BMPs/OPs a dosi relativamente basse.
La proteina ricombinante umana OP-1 (rhOP-1) è disponibile in combinazione ad un carrier biologicamente ottimale (collagene di tipo 1) rispondente a molti dei requisiti ideali.
Una volta applicata nel sito di riparazione ossea, rhOP-1 avvia l'osteogenesi inducendo la differenziazione osteoblastica delle cellule staminali pluripotenti, attirate per chemiotassi al sito dell'impianto dai tessuti circostanti (midollo osseo, periostio, muscolo) ed anche dalla rhOP-1 per sé.

Il terzo ed ultimo pilastro su cui poggia la neoformazione ossea è l'osteogenesi, che dipende dalla presenza di cellule capaci di produrre matrice ossea neoformata, e cioè cellule staminali progenitrici, che vengono stimolate nella differenziazione dai fattori osteoinduttivi appena discussi.

RISULTATI

1) Fratture recenti: si è notato un dimezzamento del tempo di consolidazione, pari a 60 giorni nelle fratture di tibia ed in quelle di omero, mentre analoghe fratture di omero trattate senza l'ausilio di cellule staminali e fattori di accrescimento sono consolidate in 150 giorni (Figg. 2, 3).
2) Pseudoartrosi ipertrofiche: dopo la nuova osteosintesi e l'immissione di cellule staminali e fattori di accrescimento, la guarigione è avvenuta nell'arco di 30-90 giorni, tempi assolutamente ridotti rispetto alle casistiche storiche (Fig. 4).
3) Pseudoartrosi atrofiche: in questo caso i risultati sono meno brillanti. In 7 dei 10 casi da noi trattati abbiamo ottenuto la guarigione in un tempo minimo di 2 mesi e massimo 6 (Fig. 5).
La guarigione più rapida si è verificata quando, alla resezione del focolaio di pseudoartrosi, si è associato innesto osseo contrapposto alla placca metallica ed aggiunta di cellule staminali e fattori di accrescimento.

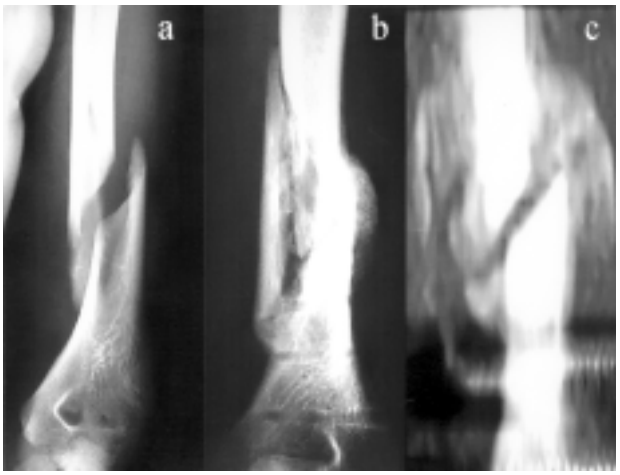

Fig. 2. a) frattura del III distale, osteosintesi con FEA e applicazione di cellule staminali e fattori di crescita; b) guarigione a 2 mesi; c) immagine TAC a 2 mesi che mostra l'abbondante callo osseo.

Fig. 3. a) frattura del III distale; b) osteosintesi con fissatore esterno senza uso di cellule staminali e fattori di crescita controllo a 2 mesi, scarsa formazione di callo osseo; c) guarigione a 5 mesi.

Crediamo che questa sia una delle patologie che potrà maggiormente giovarsi della metodica, che consente di rivitalizzare un tessuto osseo gravemente atrofico ed osteopenico.
In tre casi di pseudoartrosi di ulna in cui abbiamo resecato il focolaio di pseudoartrosi ed applicato un innesto osseo prelevato dalla cresta iliaca, si è notato un lento ma progressivo riassorbimento dell'innesto per l'abnorme atti-

Fig. 4. a) pseudoartrosi ipertrofica del III medio inferiore del femore dx; b) osteosintesi con chiodo di Kuntscher adattato previo alesaggio e applicazione di cellule staminali e fattori di crescita, guarigione; c) scansione TAC che mostra la formazione di callo osseo.

vità e presenza di osteoclasti, in netta prevalenza sugli osteoblasti (Fig. 6).
4) Cisti ossee: abbiamo trattato un bambino di 14 anni con immediato ottimo risultato (Fig. 7), ed un bambino di 8 anni senza successo al controllo eseguito dopo 30 e 120 giorni. Abbiamo allora eseguito in questo paziente un secondo impianto di cellule staminali e fattori di accrescimento dopo aver però praticato un lavaggio con soluzione fisiologica ed infiltrazione con metilprednisolone acetato secondo la tecnica di Scaglietti (1979). Il risultato dopo 540 giorni è stato molto buono (Fig. 8).
5) Necrosi epifisarie: i controlli clinici, radiografici, con TAC e RMN ci hanno mostrato che già dopo 30-60 giorni si forma tessuto osseo giovane all'interno del tunnel e dell'area di necrosi scavata, che nell'arco di 7-12 mesi diventa tessuto osseo maturo con riparazione completa (Fig. 9).
Clinicamente il dolore scompare già nei primissimi giorni dopo l'intervento e così pure inizia a migliorare l'escursione articolare.
Questo però crediamo non sia dovuto all'immissione delle cellule staminali e dei fattori di accrescimento, ma all'asportazione del tessuto necrotico ed alla progressiva guarigione dell'artrosinovite reattiva.
6) I due recenti casi di lesione cartilaginea hanno finora buona evoluzione clinica e con RMN.

DISCUSSIONE

Nelle fratture recenti (Fig. 10) l'aggiunta di cellule staminali e fattori di accrescimento si prefigge lo scopo di trasformare le condizioni delle fratture dell'adulto in quelle dei bambini, ove i processi riparativi sono molto più abbondanti e rapidi perché maggiore è la quantità di cellule staminali presente nel midollo osseo rosso di cui le ossa dei bambini sono piene.
Al termine dello sviluppo in molte aree del tessuto osseo il midollo rosso si trasforma in grasso (midollo giallo) privo di capacità ematopoietiche ed osteogenetiche.
Le cellule staminali provenienti dal midollo osseo vanno diminuendo col progredire dell'età [5 6]. Sarebbe uno spreco di energie e quindi impossibile per l'economia energetica di un organismo mantenere una grande popolazione di cellule al solo scopo della guarigione. Per tale motivo l'evoluzione dei mammiferi ha provveduto a mantenere soltanto un piccolo numero di cellule staminali capaci di garantire la guarigione: 1/100.000 nei giovanissimi,

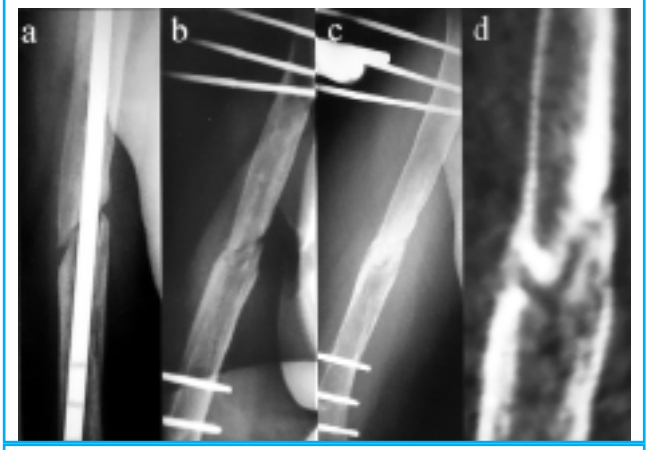

Fig. 5. a) Pseudoartrosi atrofica dell'omero dx; b) rimozione del mezzo di sintesi, applicazione di un FEA e cellule staminali + fattori di crescita guarigione a 150 giorni; c) quadro TAC che conferma la guarigione.



Fig. 6. a) pseudoartrosi atrofica dell'ulna; b) innesto tricorticale autologo con cellule staminali e fattori di crescita; c) Riassorbimento subtotale dell'innesto osseo dopo 4 mesi.

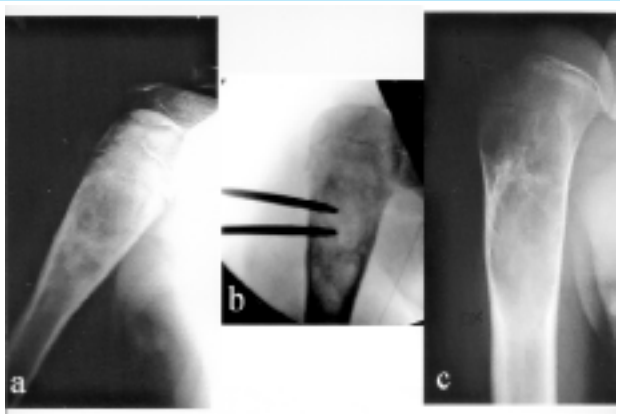

Fig. 7. a) cisti ossea in ragazzo di 14 anni; b) lavaggio della cisti e applicazione di cellule staminali e fattori di accrescimento; c) guarigione a 12 mesi.

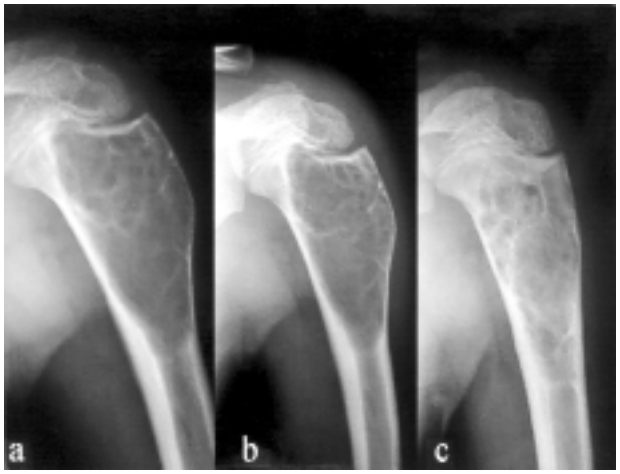

Fig. 8. a) cisti ossea in bambino di 8 anni, lavaggio della cavità ed introduzione di cellule staminali e fattore di accrescimento; b) dopo 4 mesi nessun risultato; c) dopo 18 mesi dalla seconda infiltrazione riempimento della cavità con tessuto osseo nuovo.

1/250.000 a 35 anni, 1/400.000 a 50 anni, 1/1.200.000 a 80 anni [7].

Riteniamo sia opportuno coadiuvare l'osteogenesi riparativa dell'adulto ed ancor più dell'anziano, che hanno un patrimonio di cellule staminali multipotenti midollari ridotto rispettivamente di circa dieci e dodici volte rispetto ad un essere in fase evolutiva.

Nelle pseudoartrosi si devono differenziare le forme ipertrofiche, biologicamente attive, dalle atrofiche, biologicamente non attive.

Nelle prime, praticata un'osteosintesi con eventuale correzione dell'asse, è sufficiente l'introduzione di cellule staminali e fattori di crescita per ottenere una completa consolidazione in tempi brevi, mediamente 60-90 giorni.

Nelle forme atrofiche, dopo aver asportato chirurgicamente il tessuto fibroso d'interposizione ed il tessuto necrotico, fino al raggiungimento del tessuto osseo sano, aperto il canale midollare e praticata una sintesi dinamica, quando possibile, o rigida con placca ed innesto osseo, è opportuno porre, oltre alle cellule staminali ed al gel piastrinico, la proteina ricombinante umana chiamata anche OP-1, che è capace di dare inizio all'intero processo di neoformazione ossea sia in sede eterotopica che ortotopica [8].

L'innesto osseo, specie se autoplastico, svolgerà funzioni importanti per la riparazione di una pseudoartrosi atrofica. La componente minerale costituisce l'impalcatura per l'osteoconduzione, quella proteica col contenuto di fattori di accrescimento svolge azione di osteoinduzione, il midollo osseo residuo che contiene cellule staminali è osteoformatore così come le residue cellule ossee viventi.

L'aggiunta dei fattori di accrescimento contenuti nel gel piastrinico svolge sulle cellule staminali un'azione di osteoinduzione, favorendo la loro trasformazione in osteoblasti e poi in osteociti, quindi in tessuto osseo (Fig. 11).

Non sempre però nella nostra esperienza le cose sono evolute in questo modo.

Nei tre casi di pseudoartrosi di ulna in cui abbiamo eseguito resezione del focolaio di pseudoartrosi, innesto osseo autoplastico tricorticale prelevato dalla cresta iliaca, sintesi con chiodo di Rush ed aggiunta di cellule staminali e gel piastrinico, abbiamo notato un progressivo riassorbimento radiografico dell'innesto (Fig. 6). Si è interrotta in questi casi la catena riparativa che vede, dopo una prima fase

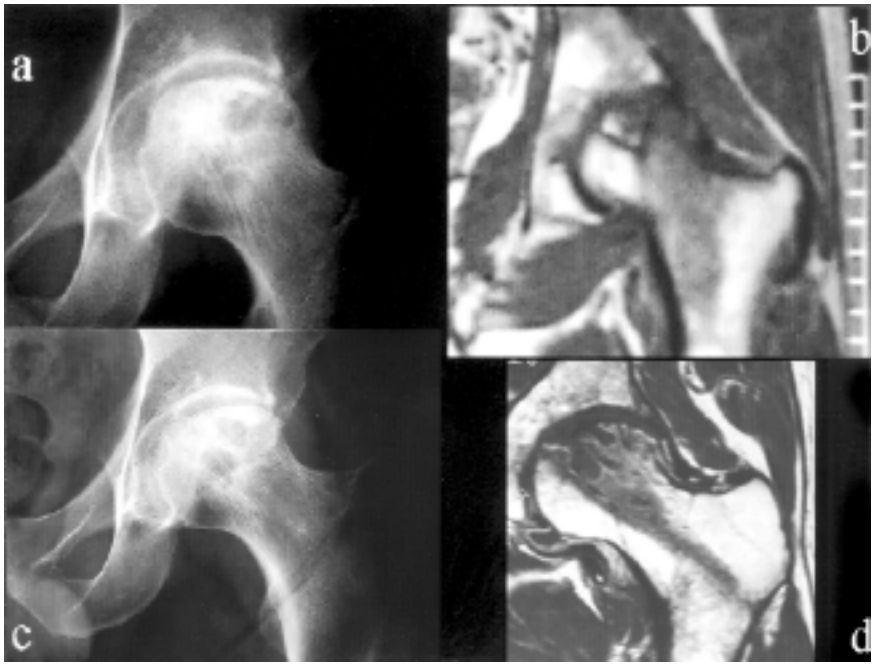

Fig. 9. a, b) necrosi della testa del femore, immagine radiografica e con RMN; c, d) risultato a 18 mesi dal trattamento.

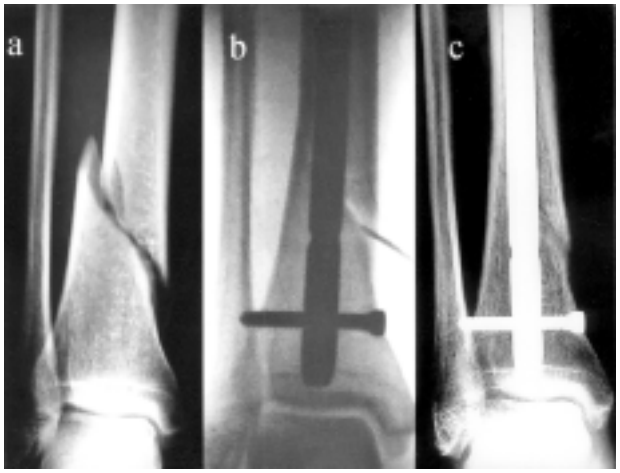

Fig. 10. a) frattura metafisaria distale di tibia; b) immissione a cielo chiuso di cellule staminali e fattori di accrescimento; c) completa guarigione dopo due mesi.

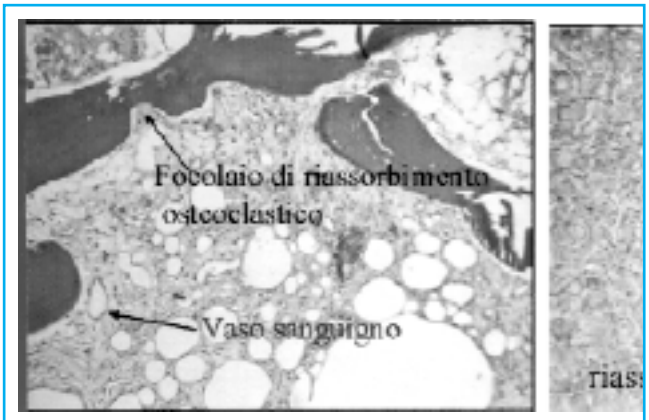

Fig. 12. Quadro istologico dei resti dell'innesto asportato.

osteoclastica, la seconda osteoblastica. Noi pensiamo che ciò si è verificato perché vi è un eccesso di dose di cellule staminali e fattori di crescita rispetto al volume dell'innesto ed al focolaio.

Abbiamo rioperato uno di questi pazienti ed asportato l'innesto divenuto gravemente atrofico ed osteoporotico e quasi dimezzato del suo volume iniziale, l'abbiamo esaminato istologicamente evidenziando grande quantità di osteoclasti e modesta neoangiogenesi (Fig. 12), senza la formazione della filiera osteoblastica riparatrice.

Abbiamo apposto un innesto tricorticale prelevato dalla cresta iliaca, senza l'aggiunta di cellule staminali e fattopri di accrescimento, ottenendo la guarigione del focolaio di pseudoartrosi in 4 mesi (Fig. 13).

Urist [9] aveva notato questo fenomeno che riteneva dovuto alla formazione dell'ematoma attorno al focolaio di pseudoartrosi, le cui cellule si differenziavano in cellule infiammatorie con formazione di tessuto di granulazione. Nel 10% dei casi queste cellule infiammatorie si differenziano in senso esclusivamente osteoclastico.

L'A. quindi ha sostenuto la possibilità che in un focolaio di pseudoartrosi si potesse avere una prevalenza di cellule osteodistruttive cui può seguire una fase riparativa osteoblastica.

Fig. 11. a) pseudoartrosi atrofica dell'ulna. Resezione del focolaio di pseudoartrosi; a) innesto tricorticale ed aggiunta di cellule staminali e fattori di crescita; c) guarigione dopo 6 mesi con riabitazione dell'innesto.

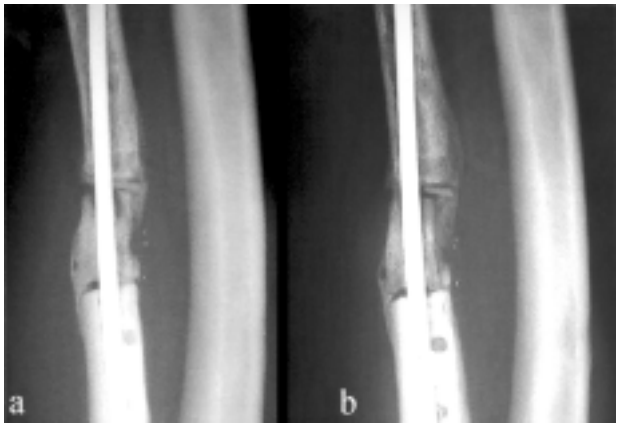

Fig. 13. a) innesto tricorticale senza cellule staminali e fattori di crescita a 2 mesi; b) a 4 mesi.

La guarigione di una frattura è sotto il controllo di numerosi fattori di crescita, di citochine e di proteine che influenzano ed indirizzano le cellule staminali verso la formazione di matrice ossea e che regolano la crescita e l'orientamento delle fibrille collagene in tessuto non cartilagineo o cartilagineo.
Nella guarigione per prima intenzione, quando una frattura è ben stabilizzata ed i monconi sono a perfetto contatto, viene prodotto direttamente osso lamellare maturo attraverso una rapida sequenza di riassorbimento osteoclastico, angiogenesi e deposizione di osso nuovo.
Tale processo di "estensione osteonica" è determinato dai "cutting cones", sistemi cellulari a forma di cono al cui apice si trovano osteoclasti che scavano dei cunicoli nell'osso corticale per favorire la penetrazione di vasi e di cellule mesenchimali che gradualmente dall'apice alla base del cono si differenziano in osteoblasti [10 11]. Che gli innesti ossei auto- od omoplastici vadano incontro al riassorbimento progressivo è scienza nota, ma è anche noto che tale riassorbimento non impedisce la riabitazione e la riparazione del focolaio di pseudoartrosi.
In questi nostri tre casi non si è avuta né la riabitazione né la consolidazione.
Siamo propensi a pensare che l'aggiunta di cellule staminali e gel piastrinico ha modificato l'ambiente creando le condizioni di una maggiore proliferazione di osteoclasti rispetto agli osteoblasti.
Non sappiamo se il problema è dovuto ad errori di metodo o a reazioni biologiche.
Nelle forme atrofiche si possono percorrere vie diverse.
Studi sperimentali [12] hanno dimostrato che le cellule mesenchimali multipotenti hanno la capacità di differenziarsi secondo una linea osteogenetica sia in vivo che in vitro.
Esse pertanto possono essere utilizzate nelle pseudoartrosi se opportunamente veicolate, come dimostrato da studi sperimentali di impianti di cellule mesenchimali e BMP-2 in ceramica di idrossiapatite usate per riempire un deficit osseo di cane.
Si è notato che nei pori della ceramica si formavano tessuto osseo e ponti ossei di connessione tra questo e l'impianto.
Il suddetto metodo non creerebbe fenomeni biologici di riassorbimento dell'innesto [13].
I due casi di *cisti ossee* ci hanno insegnato che quando trattiamo una cisti in un bambino verso la fine dell'accrescimento, allorquando il potenziale infiammatorio della membrana che ricopre la parete interna della cisti è quasi del tutto esaurito, è possibile, dopo aver praticato il lavaggio della cavità, iniettare le cellule staminali ed il gel piastrinico con ottimo risultato (Fig. 7).
Nei bambini piccoli, com'era il nostro secondo caso di 8 anni, in cui vi è ancora un alto potenziale infiammatorio della membrana, è necessario cercare di ridurre al massimo tale potenziale con l'introduzione di metilprednisolone acetato, e quindi iniettare le cellule staminali ed il gel piastrinico che potranno sopravvivere all'azione flogistica della membrana (Fig. 8).
Gli effetti biologici si vedranno dopo qualche mese, tre nel nostro caso, dopo che le cellule staminali potranno moltiplicarsi e crescere. In tre mesi mediamente si moltiplicano soltanto 75 volte.
Le *necrosi dell'epifisi femorale* che rappresentano una frequente complicanza del trapianto di cellule staminali in ematologia [14] per l'uso prolungato di cortisonici, possono trovare beneficio dal trapianto di cellule staminali e fattori di accrescimento.
Le forme più gravi, stadio 4 di Arlet e Ficat, 3-4-5-6 di Steinberg [15 16] non trovano, almeno attualmente, indicazione alla cura con cellule staminali e fattori di accrescimento.
Le necrosi parziali, fino allo stadio 3 di Arlet e Ficat, ed 1-2 di Steinberg [15 16], meglio se centrali e senza collasso della cartilagine articolare, ricevono un grande beneficio dalla cura.
Il metodo consiste nel praticare, sotto controllo con amplificatore di brillanza, un tunnel lungo l'asse del collo femorale fino a raggiungere l'area necrotica.
In seguito con cucchiaio di Wolkmann si asporta il tessuto necrotico e si iniettano le cellule staminali.
Il gel piastrinico ed una spugna di spongostan chiuderanno il tunnel.
La tecnica, diversa da quella eseguita da noi, è stata praticata da Hernigou [4] che riporta i risultati di 189 anche seguite da 5 a 10 anni dopo l'intervento che è consistito nella decompressione dell'area necrotica ed immissione di midollo osseo.
L'Autore riferisce che, quando i pazienti furono operati prima del collasso della testa (stadio 1 e 2 di Steinberg), la sostituzione dell'anca fu fatta in 9 delle 145 anche, mentre quando furono operate dopo il collasso della testa (stadio 3 e 4 di Steinberg) la sostituzione si è resa necessaria in 26 su 44 casi.
Noi, a differenza di Hernigou abbiamo sempre, dopo aver praticato un tunnel nel collo femorale ed asportato tutto il tessuto osseo necrotico, radiograficamente visibile,

immesso cellule staminali e fattori di accrescimento al fine di aiutare la riproduzione e la crescita in un terreno poco idoneo e poco sano ad esplicare tale funzione in modo autosufficiente.

CONCLUSIONI

Riteniamo che la nostra esperienza sia molto positiva, anche se certamente da rivedere, correggere e migliorare. L'alta percentuale di buoni risultati, la riabitazione delle perdite ossee ed i tempi di guarigione mediamente dimezzati rispetto alle casistiche storiche ci autorizzano ad essere fiduciosi nel percorrere la strada intrapresa.
Ci ripromettiamo di ampliare la nostra esperienza anche in altre patologie, non prima però di aver maturato una maggiore conoscenza sui casi attualmente operati, in modo da chiarire quale possa essere la giusta dose di cellule staminali e fattori di crescita da impiantare, se sia o meno un trattamento ripetibile, e se sì dopo quale lasso di tempo, quali possano essere le complicanze che ne conseguono, l'utilità dell'associazione con innesti auto- ed omoplastici, l'aiuto di proteine morfogenetiche combinate, la possibilità di trapiantare cellule più mature, che trovano maggior attecchimento in un ambiente a loro favorevole.
Questi dubbi sono ancora quasi privi di risposte per noi.
È iniziato un nuovo modo di fare chirurgia, un nuovo metodo di trattamento, una cura biologica in un'era nuova. Bisogna viverla con serenità e serietà, è necessario che i chirurghi diano ai ricercatori i risultati e con essi si confrontino per migliorare le tecniche, capire la biologia cellulare, l'istologia e l'anatomia patologica sotto una nuova luce con metodo di cura diverso dal tradizionale.

BIBLIOGRAFIA

[1] Friedlaender GE, Perry CR, Cole JD, Cook SD, Cierny G, Muschler GF, et al. *Osteogenic Protein-1 (BMP-7) in the treatment of tibial nonunions*. J Bone Joint Surg 2001;83A(Suppl 1):S1151-8.

[2] Capanna R, Saccardi R, Avanzi G, Mancini I. *Ruolo ed importanza delle cellule staminali mesenchimali nei processi di rigenerazione ossea. Lezioni del VII corso di aggiornamento in emaferesi*. Società Italiana di Emaferesi 2002.

[3] Aldegheri R, Dupplicato P, Agostini S. *Ruolo dei fattori di crescita autologhi nella chirurgia ossea ricostruttiva*. Giornale Italiano di Ortopedia e Traumatologia 2002;28:157-65.

[4] Hernigou P, Beaujean F. *Treatment of Osteonecrosis with Autologous Bone Marrow Grafting*. Clin Orthop 2002;405:14-23.

[5] Haynesworth SE, Goshima J, Goldberg VM, Caplan AI. *Caracterization of cells with osteogenic potential from the human bone marrow*. Bone 1992;13:81-95.

[6] Huibreg Hose BA, Johnstone B, Goldeberg VM, Caplan AI. *Effect of age and sampoling site on the chondro-osteogenic potential of rabbit marrow-derived mesenchymal progenitor cells*. T Orthop Res 2000;18:18-24.

[7] Marx RE, Carlson ER, Eichstaedt RM, Schimmele SR, Strauss JE, Georgeff KR. *Platelet-rich plasma. Growth factor enhancement for bone grafts*. Oral Maxillofac Surg 1998;6:638-46.

[8] Ripamonti U, Pipino F. *Le bone Morphogenetic Proteins: dalla ricerca alla clinica. Focus sulla BMP-7*. Giornale Italiano di Ortopedia e Traumatologia 2003;29:124-40.

[9] Urist MR. *Bone: Formation by Autoinduction*. Science 1965;150:893-9.

[10] Ehinorn TA. *The cells and molecular biology of fracture healing*. Clin Orth Rel Res 1998;355S:S7-21.

[11] Chao EYS, Inoue N, Arrot ETJ. *Enhancement of fractures healing by mechanical and surgical intervention*. Clin Orth Ree Res 1998;355S:S163-78.

[12] Gao J, Caplan AI. *Cellule mesenchimali ed ingegneria tissutale in Chirurgia Ortopedica*. C.O.M. 2003;LXXXVIII:305-16.

[13] Kokubo S, Mochizuki M, Fukushima S, Ito T, Nozaki K, Iwai T, et al. *Long-term stability of bone tissue induced by an osteoinductive biomaterial, recombinant human BMP-2 and a biodegradable carrier*. Biomaterial 2004;25:1795-803.

[14] Tauchmanova L, De Rosa G, Serio B, Fazioli F, Mainolfi C, Lombardi G, et al. *Avascular Necrosis in Long-Term Survivors after Allogeneic or Autologous Stem Cell Transplantation*. Cancer 2003;10:2453-61.

[15] Arlet J, Ficat P. *Forage-biopsie de la tete femorale dans l'osteonecrose primitive: observation histopathologiques portant sur huit forages*. Rev Rhum Mal Osteoartic 1964;31:257-8.

[16] Steinberg ME, Mayken GD, Steinberg DR. *A quantitative system for staging avascular necrosis*. J Bone Joint Surg 1995;77-B:34-41.